1932
Lane Medical Library

Aus dem Pathologischen Institut des Städtischen
Krankenhauses Mainz

Über das Leiomyom der Harnblase

Dissertation

zur Erlangung der Doktorwürde
der medizinischen Fakultät der
Hessischen Ludwigs-Universität
zu Gießen

Vorgelegt von
Karl Heinz Wagner
aus Hungen

Gießen 1932

Gießener Studentenhilfe E. V.

Gedruckt mit Genehmigung
der Medizinischen Fakultät der Universität Gießen.

Referent: Professor Dr. Herzog.

Das Vorkommen von Myomen der Harnblase war dem älteren Schrifttum unbekannt, so daß Virchow noch 1863 schreiben konnte: „Die Harnblase leidet — soviel wir wissen — nie an Myom; nur die Prostata und der Blasenhals sind davon heimgesucht." Er selbst erwähnt einen Fall von Myocarcinom der Blase, läßt aber offen, ob das Carcinom oder das Myom primär war. Erst 1870 wird von Jackson die erste rein myomatöse Blasengeschwulst beschrieben, ein gestielter, faustgroßer Tumor, der mikroskopisch die Struktur eines Uterusfibroids hatte und operativ entfernt wurde. Sodann folgen mehrere Veröffentlichungen über Myome, Fibromyome, sarkomatös entartete Myome und Rhabdomyome. Einige dieser Autoren geben Zusammenstellungen aller bekannten Fälle, die aber insofern ungenau und nicht übereinstimmend sind, als hierbei die verschiedensten Formen von Bindesubstanzgeschwülsten, Sarkome und Rhabdomyome hinzu gerechnet wurden. So stellte Albarran 1891 in seiner Monographie „Les tumeurs de la vessie" 21 Fälle von Myom zusammen, die von Terrier und Hartmann 1895 nach Ausschaltung der histologisch unsicheren Fälle auf 10 gekürzt, aber um weitere 6 Fälle vermehrt wurden. Casanello berichtete im Jahre 1903 über 21 Fälle, Rothe dagegen 1905 nur über 18. Paschkis fand 1908 in der gesamten Literatur 33 Fälle, davon 22 reine Myome, 6 Myosarkome und 5 Rhabdomyome, Blum sowie Heitz-Boyer und Doré 1910 32, Figurnoff 1922 32 und Kostjurin 1925 36 Myome und Fibromyome. Ich selbst habe in der mir zugänglichen Literatur 35 Fälle verzeichnet gefunden, die als reine Myome, bzw. Fibromyome anzusprechen sind, wenn auch bei einigen ein genauer mikroskopischer Befund fehlt. Außerdem sind in der Literatur 14 malign entartete Myome aufgeführt, von denen 10 zu den Sarkomyomen (Rothe, Paschkis, Socin, Eve, Nicolich, Lexer, Röder, Hryntschak, Klein, Burlakow), 3 zu den Myocarcinomen (Virchow, Ramsay, Pilliet-Dupuy) gehören, während ein weiterer Fall sarkomatöse und carcinomatöse Veränderungen zeigt. (Gußenbauer.) Endlich sind noch 9 Rhabdomyome und Rhabdomyosarkome erwähnt. (Cattani, Vincenti, Pavone, Hüsler, Mönckeberg, Shattock, Mackenzie and

Chase, White, Stumpf.) Folgende Fälle seien der Vollständigkeit halber hier noch aufgezählt: ein Myoepitheliom von Sulleras, ein Angiomyom von Kidd, ein Fibroma oedematosum myoenchondromatosum von Hüsler und einige Myxofibrome bei Kindern nach Thompson, Rumpel und Stadler.

Den von mir aus dem Schrifttum zusammengestellten 35 Fällen füge ich eine eigene Beobachtung hinzu. Sie betrifft eine 44jährige Frau, die mit einer schweren eiterigen Cystitis in sehr schlechtem Allgemeinzustand ins Krankenhaus eingeliefert wird. Nach der Vorgeschichte hatte die Patientin im letzten Jahre 3 Wochen lang Cystitis. In den letzten Monaten allgemeine Mattigkeit, Nachtschweiße, wiederholtes Erbrechen und eine Gewichtsabnahme von 20 Pfund. Der übelriechende trübe Harn enthält reichlich Eiweiß, im Sediment finden sich massenhaft Eiterkörperchen sowie bei der bakteriologischen Untersuchung gramnegative Stäbchen und grampositive Kokken. Durch Blasenspülungen, Pyridium und Urotropin läßt sich die Cystitis nicht beeinflussen. In der 3. Woche ihres Krankenhausaufenthaltes erfolgt nach plötzlichem Kollaps der Tod.

Die am 19. 10. 1929 im Pathologischen Institut des Städtischen Krankenhauses Mainz vorgenommene Obduktion (S. 463/29, Obduzent Dr. Oberhoff) ergab als anatomische Diagnose: Apfelgroßes Myom in der Harnblase, chronische Cystitis, Balkenblase, Pyonephrose links, Hydronephrose rechts, Hypertrophie der linken Herzkammer, Bronchopneumonie in beiden Unterlappen, chronische Milzschwellung.

Am Harnapparat wurde folgender Befund erhoben:

Die Nieren besitzen eine Größe von 12:4:3 cm und ein Gewicht von je 150 g. Die mäßig fettreiche Kapsel läßt sich nur schlecht abziehen. Die Oberfläche der Nieren ist glatt, hellgrau. Das Nierenbecken ist erweitert, im Bereich der kugeligen bis zu Haselnußgröße erweiterten Kelche sind die Markkegel abgeflacht. Das im ganzen verschmälerte, die Kelche umschließende Nierengewebe hat eine Dicke von 6—10 mm, dabei lassen sich auf der hellgrauen, leicht speckig glänzenden Schnittfläche Rinde und Mark kaum gegeneinander abgrenzen. Das linke Nierenbecken ist mit grünlichen, eiterigen Massen angefüllt. Seine glatte Schleimhaut ist mißfarben, grauschwärzlich. Das Nierenbecken der rechten Niere ist mit klarer, wässeriger Flüssigkeit gefüllt, die Schleimhaut ist glatt, grauweißlich. Beide Harnleiter sind erweitert, ihr Durchmesser beträgt 1½ cm. Die Schleimhaut des rechten Ureters ist grauweißlich, die des linken etwas gerötet.

Die Harnblase ist mittelgroß, prall gefüllt. Bei ihrer Eröffnung entleert sich reichlich grünliche, schleimig-eiterige Flüssigkeit.

Zugleich wölbt sich in der unteren Blasenhälfte ein etwa apfelgroßer, 6 cm im Durchmesser messender Geschwulstknoten vor. Seine Oberfläche ist glatt, seine Konsistenz derb-elastisch bis fest. Er sitzt, leicht nach allen Seiten beweglich, mit einem ganz kurzen, 3—4 cm im Durchmesser messenden Stiel dem Blasenboden auf, unmittelbar hinter der Ausmündungsstelle der Urethra. Die Oberfläche dieses Tumors weist hinten in der Mitte einen markstückgroßen, graurötlichen, rauhen Schleimhautdefekt auf (Decubitus). Die Schleimhaut der Harnblase ist in der unteren Hälfte glatt, gelbweiß, stellenweise verdickt; in der oberen Hälfte ist sie fleckweise stark gerötet, meist mißfarben, mit grünlich-schwarzen Eiter- und Fibrinmassen bedeckt. Zwischen den stark vorspringenden, netzartig angeordneten Muskelzügen ist, besonders in der oberen Hälfte, die Schleimhaut nach außen divertikelartig vorgebuchtet. Der Zugang zu diesen Divertikeln, die mit grünlich-eiteriger Flüssigkeit gefüllt sind, ist meist eng, oft nur mit einer Sonde passierbar.

Der 7½ cm lange Uterus hat eine Breite von 5 cm und erscheint durch den Druck der Blasengeschwulst abgeplattet, mit einer größten Dicke von 2½ cm. Peritoneale Verwachsungen bestehen weder am Uterus noch an den 9 cm langen, federkieldicken Tuben und den taubeneigroßen Ovarien.

Mikroskopische Untersuchung:

Linke Niere: Das Zwischenbindegewebe ist stark verbreitert und schließt in wechselnder Stärke lymphocytäre und leucocytäre Infiltrate ein. Die Glomeruli sind im allgemeinen gut erhalten. Die Schlingen sind kernreich und füllen den Kapselraum vielfach völlig aus. Einzelne Glomeruli sind hyalinisiert, die benachbarten Kanälchen atrophisch. Herdförmig finden sich im Mark Kanälchen, die vorwiegend mit Eiterkörperchen und spärlichen Lymphocyten angefüllt sind. In den zugehörigen Rindenabschnitten finden sich ausgedehnte, unscharf begrenzte, vorwiegend aus Eiterkörperchen bestehende Herde.

Rechte Niere: Das Zwischenbindegewebe ist im ganzen verbreitert. In der Rinde sind herdweise Glomeruli hyalinisiert und zugehörige Kanälchen atrophisch. In ihrer Umgebung findet sich eine geringe, rundzellige Infiltration. Die Kapselräume der gut erhaltenen Glomeruli enthalten ebenso wie die erweiterten Kanälchen geronnene Eiweißmassen. Vereinzelt haben sich in Kanälchen konzentrisch geschichtete z. T. verkalkte Amyloidkörperchen gebildet.

Blasentumor: Die Geschwulst setzt sich zusammen aus dicht verflochtenen Bündeln glatter Muskelfasern und einem kernarmen,

vielfach hyalinisierten, gefäßführenden Bindegewebe. Gegenüber dem Muskelgewebe tritt das Bindegewebe an Menge sehr zurück. Die Muskelfasern besitzen längliche, spindelige Kerne mit vielfach abgerundeten Ecken. Bei der v. Gieson-Färbung grenzen sich die Muskelfasern durch die gelbliche Färbung deutlich gegen das rotgefärbte gefäßführende Bindegewebe ab. Mitosen wurden in den Muskelfasern nicht festgestellt. Die Geschwulstoberfläche ist von einer zarten Bindegewebslage überzogen, das von einer dünnen Schicht Übergangsepithel bedeckt ist.

Die allgemeine Pathologie der Blasenmyome, deren Besprechung wir an Hand der im Schrifttum niedergelegten Beobachtungen und unseres eigenen Falles anschließen, unterscheidet nach dem Sitz ähnlich den Uterusmyomen:

1. Periphere oder exzentrische Geschwülste, die von der äußeren Blasenmuskulatur ausgehen. Soweit sie den vom Bauchfell überzogenen Blasenabschnitt betreffen, wären sie als subseröse Myome zu bezeichnen;
2. Intramurale oder intraparietale Myome, von denen übrigens nur ein Fall von Nicolich beschrieben ist;
3. Submucöse oder cavitäre Myome, die von der inneren Blasenmuskulatur ausgehen und sich gegen die Lichtung zu entwickeln. Dieser Sitz ist der weitaus häufigste. Dem wäre auch unsere Beobachtung hinzuzurechnen. Er fand sich unter 36 Fällen 24 mal.

Myome können an jeder Stelle der Blasenwand auftreten; bevorzugt werden Hinterwand, Trigonum und Blasenboden, während Blasenscheitel, Vorderwand mitsamt dem extraperitonealen Abschnitt nur ausnahmsweise befallen werden.

Die Größe der bis jetzt beschriebenen Myome ist sehr verschieden; manche erreichen ungewöhnliche Ausmaße; so wog der von Kusnetzky beschriebene Tumor 9200 g, der von Polaillon-Legrand 3200 g. Rothe erwähnt ein Harnblasenmyom von Mannskopfgröße. Andere dagegen sind nur haselnuß- und erbsengroß, ja es wird von solchen berichtet, die kaum über das Niveau der Schleimhaut hinausragen (Belfield, Paschkis). Die größten unter ihnen sind subserös, was sich durch ihre uneingeschränkte Wachstumsmöglichkeit erklären läßt, während die submucösen an das Cavum der Blase gebunden sind und eine solche Größe nicht erreichen können.

Hinsichtlich der Gestalt weichen die Harnblasenmyome nicht von den übrigen gutartigen Geschwülsten, insbesondere den Uterusmyomen ab. Sie sind gegen die Umgebung scharf abgegrenzt, meist rund und zeigen teils eine glatte, teils eine grobhöckerige Oberfläche, die durch den unregelmäßig knolligen Aufbau

bedingt ist. Eine Mehrzahl von Myomknoten ist in den Fällen von Riegel und Terrier-Hartmann nachgewiesen, sonst kommen sie nur in der Einzahl vor.

Die Festigkeit der Myome ist in der Regel derb, manchmal knorpelhart (Blum, Zuckerkandl). Die Härte dieser Geschwülste ist bedingt durch derbe, kernarme, vielfach hyalinisierte Bindegewebsbündel und durch einen geringen Gehalt an Blutgefäßen. In einzelnen Fällen sind auch weichere, elastische Geschwülste beschrieben worden, die neben den Bündeln glatter Muskelfasern ein reticuläres bindegewebiges Stroma mit schleimiger Zwischensubstanz sowie eine stärkere Vascularisation aufweisen (Kostjurin und Figurnoff).

Das Vorkommen der Myome ist nicht an ein bestimmtes Alter gebunden, sondern die bekannten Fälle verteilen sich auf ein Alter von 18 bis 74 Jahren, und zwar entfallen nur 2 auf Leute von unter 20 Jahren, 8 auf solche von 20 bis 30 Jahren, 18 auf ein Alter von 30 bis 60 Jahren und nur 2 betreffen Personen von über 60 Jahren. In 9 Fällen ist das Alter nicht angegeben. Bemerkenswert wäre also das Fehlen der Blasenmyome in jugendlichem Alter und bei Neugeborenen. Die Geringfügigkeit oder das Fehlen klinischer Erscheinungen kann nicht der Grund sein für diese auffällige Tatsache, da ja auch anatomische Beobachtungen über das Vorkommen von Blasenmyomen bei jugendlichen Personen nicht vorliegen. Nach den Zusammenstellungen von Blum und Paschkis kommen die Blasenmyome mehr bei dem männlichen Geschlechte als bei dem weiblichen vor. Meine Zusammenstellung ergibt jedoch das Gegenteil. Von den 36 Fällen reinen Myoms der Blase betreffen 19 Frauen und nur 11 Männer, während bei 6 Fällen das Geschlecht nicht zu ermitteln ist. Dieser Unterschied läßt sich meiner Ansicht nach nur dadurch erklären, daß Blum und Paschkis in ihren Zusammenstellungen neben reinen Myomen auch eine Anzahl von Myosarkomen (7) und Rhabdomyomen (5) aufgeführt haben, die mehr bei Männern als bei Frauen vorkommen. Im übrigen ist die Zahl der bis jetzt beschriebenen Fälle noch zu gering, als daß sie einen sicheren Schluß in dieser Hinsicht zuließe.

Über das Wachstum der Myome lassen sich naturgemäß nur unsichere Angaben machen, da ja das erste Auftreten krankhafter Erscheinungen je nach dem Sitz von einer wechselnden Größe der Geschwulst abhängig ist. Es sind Fälle von jahrelangem Tragen der Geschwulst beschrieben (Faye 12 Jahre, Verhoogen 5 Jahre). Aber auch ohne solche zufälligen Beobachtungen wird man ganz allgemein mit einem langsamen Wachstum der Myome rechnen können.

Blasengeschwülste haben vielerlei Störungen zur Folge, deren Verschiedenheit durch ihren Sitz bedingt ist. Das cavitäre Wachstum zieht selbstverständlich eine Verminderung der Blasenkapazität nach sich, wodurch in erster Linie eine Störung der Harnentleerung und damit eine Harnstauung verursacht wird. Diese wiederum veranlaßt in vielen Fällen eine Entzündung der Blasenschleimhaut und macht im Verein mit der Harnstauung Katheterisierung notwendig. Sind die submucösen Geschwülste so groß, daß sie fast die ganze Blasenlichtung einnehmen, oder sitzen sie in der Nähe der Ureterenmündungen, so können sie diese selbst bei noch geringer Größe durch Druck verschließen oder wenigstens den Abfluß des Harns ganz erheblich hindern. Die Urinstauung in der Blase führt dann weiterhin zu Harnstauung in Ureter und Nierenbecken und bei längerem Bestehen zu Hydronephrosebildung (Belfield, Riegel). Schließlich bewirkt die auf die Dauer unausbleibliche Infektion der Blase eine aufsteigende eiterige Pyelitis und Pyelonephritis (Nicolich, Koll). Eine solche aufsteigende Infektion kann beide Nieren oder wie in unserem Fall nur eine Seite betreffen.

Wie bei gestielten Uterusmyomen kann es auch bei pendelnden subserösen Blasenmyomen leicht zu Stieldrehungen und dadurch zu Unterernährung und Gewebstod der Geschwulst kommen (Volkmann, Marchand). Entzündung und Nekrose der Blasenschleimhaut bedingen mitunter starke Blasenblutungen, wie sie von Heitz-Boyer und Doré, Blum und anderen beschrieben wurden. Tassi beobachtete einen Fall, bei dem sich neben der Geschwulst zwei Steine in der Blase gebildet hatten, von denen der eine spontan abging, während der andere operativ zertrümmert werden mußte. Periphere Myome können durch übermäßige Größe benachbarte Organe, wie Uterus, Rektum und eventuell auch Dünndarmschlingen aus ihrer Lage verdrängen und zu Schädigungen und Funktionsstörungen dieser Organe führen. Daß ein Myom auch zu einem Geburtshindernis werden kann, beweist der Fall von Faye, bei dem nur durch eine Kephalotrypsie die Geburt beendet werden konnte.

Histologisch gleichen die Blasenmyome durchaus den Myomen des Uterus. Manche bestehen fast ausschließlich aus glatten Muskelfasern mit spärlichem, gefäßführendem Bindegewebe. Weitaus häufiger ist aber das Bindegewebe in größeren Mengen vorhanden und durchsetzt in stärkeren Zügen das Muskelgewebe. Das Mengenverhältnis zwischen bindegewebigem und muskulärem Anteil schwankt in weiten Grenzen, und je nach dem Überwiegen von glatter Muskulatur oder Bindegewebe bezeichnet man die Geschwülste als Fibromyome oder als Myofibrome. Auch

reine Fibrome sind beobachtet worden. Häufiger grenzen sich die Fibromyome durch eine bindegewebige Kapsel gegen die Umgebung ab. Elastische Fasern werden bei Leiomyomen nur hie und da an größeren Gefäßen und an der fibrösen Kapsel gefunden. Die Muskelfasern sind meistens zu Bündeln angeordnet, die in verschiedenen Richtungen verlaufen und einander kreuzen. Die häufig vorkommende knollige Form der Myome erklärt sich durch kreisförmige und konzentrische Schichtung der Muskelbündel. Die Muskelfasern selbst ähneln den physiologisch vorkommenden glatten Muskelfasern und haben einen spindeligen länglichen oder auch stäbchenförmigen Kern mit abgestumpften Enden. Die überkleidende Schleimhaut ist bei den submucösen Myomen in der Regel dünn und abgeplattet, bei manchen fehlt sie ganz; in meinem Falle bestand der Überzug aus einer zarten, von einem Übergangsepithel bedeckten Bindegewebslage. Liegt eine allgemeine Cystitis vor, so ist die Mucosa und Submucosa von entzündlichen Zellinfiltraten durchsetzt. Bei stielgedrehten Tumoren finden sich des öfteren nekrotische oder abgestoßene Schleimhautpartien, auch Geschwürsbildungen, die bis in die Muskulatur hineinreichen, wobei die Muskelfasern der Grenzzone eine fettige Degeneration aufweisen können. Von Latzko wird ein rezidivierendes, diffuses, fibrös entzündliches Bauchdeckenfibrom erwähnt, das von der Blase ausging und nach seiner Meinung entzündliche Aetiologie hatte.

Von Entartungen sind Verkalkungen beobachtet worden (Fall Socin). Diese Verkalkungen betreffen vornehmlich hyalinisiertes Bindegewebe und abgestorbene Gewebe. Mehrere Autoren berichten noch über cystische Veränderungen in Myomen, die man sich durch Degeneration der Geschwulst infolge von Kreislaufstörung entstanden denkt. In ihrer Entstehung wären also diese Cystenbildungen gleich zu deuten wie die umschriebenen Erweichungen und Quellungen, die gar nicht so selten in Myomen des Uterus beobachtet werden. Der Inhalt solcher Höhlen ist schleimig-gallertig. Derartige Fälle sind von Gußenbauer, Heitz-Boyer und Doré und Figurnoff beschrieben worden. Kostjurin fand in dem Tumor seines Falles ebenfalls Höhlenbildungen, die aber im Gegensatz zu den genannten epithelfreien Erweichungscysten mit einschichtigem kubischem, stellenweise auch zylindrischem Epithel ausgekleidet waren, und von Kostjurin von aberrierten Prostatadrüsen abgeleitet wurden.

Die Harnblasenmyome stellen im Allgemeinen gutartige Geschwülste dar, denen sowohl schrankenlose Ausbreitung in die Umgebung wie Metastasenbildung fehlt. Daß sie durch Störungen der Harnentleerung, Stieldrehung, Blasenblutung, durch entzündliche

Veränderungen, insbesondere eine aufsteigende eiterige Pyelonephritis das Leben bedrohen können, wurde schon erwähnt. In seltenen Fällen ist das Myom wegen seines raschen Wachstums einem Sarkom gleichgestellt worden. Für die histologische Bestimmung eines malignen Myoms der Blase bestehen die gleichen Schwierigkeiten wie bei den malignen Myomen des Uterus. Es sind maligne Myome des Uterus beschrieben worden, die sich trotz destruierenden Wachstums und Metastasenbildung histologisch nicht von einem ausgereiften Myom unterschieden. In anderen Fällen zeichneten sich die malignen Myome aus durch den Polymorphismus der Zellelemente ähnlich polymorphzelligen Sarkomen, wobei aber gleichzeitig noch ausgereifte glatte Muskelfasern in verschiedenen Mengen nachweisbar waren. Solche Geschwülste würden demnach zwischen den Leiomyonen und den echten Sarkomen eine Mittelstellung einnehmen. So beschreibt Paschkis einen Fall von sarkomatöser Umwandlung eines Leiomyoms, läßt es aber unentschieden, ob die Geschwulst von der Blase ausging oder von der Prostata und erst später auf die Blasenmuskulatur übergriff. Andererseits kann ein (an sich gutartiges) Myom mit einem Carcinom der Blasenschleimhaut vergesellschaftet sein und man dürfte wohl berechtigt sein, die von Ramsay und Pilliet-Dupuy beschriebenen karzinomatösen Veränderungen an der das Myom bedeckenden Blasenschleimhaut als sekundäre, durch entzündlichen Reiz ausgelöste Krebsbildungen anzusprechen. Hierher gehört dann noch die seltene Beobachtung von Gußenbauer, die ein Leiomyom mit sarkomatösen und karzinomatösen Anteilen betraf.

Über die Entstehungsursache der Blasenmyome ist eine Reihe von Hypothesen aufgestellt worden. Nach Blum hat Heger im Falle Verhoogens mit der Möglichkeit der Entstehung dieser Tumoren aus einem partiell atrophischen Müllerschen Körperchen, bzw. der Morgagnischen Hydatide gerechnet. Diese Hypothese wird aber von anderen Autoren abgelehnt, weil die Tumoren kein Drüsengewebe wie die Uterusmyome, die aus dem Müllerschen Gang hervorgegangen sind, enthalten. Die Frage eines kongenitalen Ursprungs der Blasenmyome bleibt daher unentschieden. Auch die Anschauung Latzkos, daß die Myome, bzw. die Fibromyome der Harnblase infolge einer chronischen Entzündung der Blasenschleimhaut und Muskulatur entstehen können, kann kaum befriedigen, weil ja die Cystitis im allgemeinen erst als sekundäre Erscheinung aufzutreten pflegt. Die Entstehung der Myome auf der Basis einer Hypertrophie des Blasenmuskels wird von Belfield angenommen. Da aber in den meisten Fällen eine allgemeine Hypertrophie fehlt, muß auch diese Annahme abgelehnt werden.

In dem vorwiegend von klinischer Seite kommenden Schrifttum über die Blasenmyome nehmen naturgemäß die Beschreibung der klinischen Erscheinungen, die Erörterung von Diagnose, Therapie und Prognose einen verhältnismäßig breiten Raum ein. Der Vollständigkeit halber seien darum die wichtigsten Tatsachen der klinischen Pathologie hier berücksichtigt.

Was zunächst die klinischen Erscheinungen der Blasenmyome betrifft, so sind sie in erster Linie abhängig von dem Sitz und der Größe der Geschwulst. Die subserösen Myome werden häufig lange getragen, ohne irgendwelche Symptome zu machen. Erst bei stärkerer Größenzunahme werden sie schon allein durch Dickerwerden des Leibes und durch das Völlegefühl im Unterleib von den Patienten bemerkt. Häufig treten dann Funktionsstörungen der benachbarten Organe auf, wie quälender Tenesmus durch Druck auf das Rektum. Blasensymptome fehlen meistens, können aber vorhanden sein. Subseröse Uterusmyome oder Ovarialcysten machen fast dieselben Beschwerden, kommen doch bei diesen durch Druck auf die Blase auch Miktionsstörungen vor.

Aber auch die submucösen Blasentumoren können völlig symptomlos auftreten, besonders wenn sie klein sind, was zufällige Operations- und Obduktionsbefunde bei Leuten beweisen, die nie an Blasenbeschwerden gelitten haben. Nach dem Sitz und der Größe der Geschwulst wechseln die zuerst auftretenden Blasenbeschwerden. Sitzt das Myom in der Nähe des Orificiums vesicae internum, so kann es schon bei ganz geringer Größe hochgradige Miktionsbeschwerden machen. Unter Umständen kann ein gestielter kleiner Tumor zu vollständiger Harnverhaltung führen, indem er sich beim Harnlassen in die Urethra einpreßt (de Berne-Lagarde). Durch Lagewechsel des Patienten kann wie in den Fällen Volkmann und Figurnoff die Dysurie zum Verschwinden gebracht werden. Weiterhin kommen noch andere Symptome wie Unvollständigkeit der Harnentleerung, häufiger Harndrang, Blaseninkontinenz, Pollakisurie, Strangurie und Blasenkrämpfe zur Beobachtung. Das Harnlassen ist bei Männern oft von unerträglichem Stechen und Brennen in der Harnröhre, besonders in der Glans penis begleitet. In einer großen Anzahl der submucösen Fälle ist Hämaturie das Hauptsymptom. Man unterscheidet hierbei terminale und totale Blutungen. Profuse Hämaturie kann, wie die Fälle von Blum und Tassi lehren, zur akuten, lebensbedrohenden Anämie führen. Durch Dehnung der Schleimhaut entstehen Risse und damit direkte Gefäßzerreißungen, aber auch Dehnungsgeschwüre können sich entwickeln und zu Blutungen führen. Das häufig geronnene Blut wird dann nur mit größter Anstrengung und unter starken Schmerzen entleert (Blum und

Pilliet-Dupuy). Auch durch Stieldrehung kommen Stauungsblutungen zustande. Hierbei können, wie schon erwähnt, Nekrosen der Schleimhaut und des Tumorgewebes, sowie hämorrhagische Infarzierungen auftreten. Mitunter werden auch abgestorbene Geschwulstteilchen abgestoßen und beim Harnlassen entleert. So gingen im Falle Volkmann Gewebstücke bis zu Daumendicke mit dem Urin ab. Auch durch Aufliegen und Reibung des Tumors auf der Blasenschleimhaut entstehen manchmal dekubitale Schleimhautdefekte. Schließlich verursachen solche cystitische Veränderungen Fieber.

Alle diese Symptome, die mehr oder weniger den Blasengeschwülsten wie auch den Prostatahypertrophien und Steinbildungen eigen sind, sind aber zu wenig charakteristisch, um daraus die sichere Diagnose eines Blasenmyoms zu stellen. Man wird sich lediglich mit der Feststellung eines Blasentumors begnügen müssen. Ausnahmsweise kann, wie in den Fällen von Volkmann und Gérard-Marchand, der Abgang von Tumorteilchen schon vor der Operation genauen Aufschluß über die Art des Tumors geben. Die histologische Untersuchung der abgegangenen Gewebsfetzen ergab hier mit Sicherheit das Vorhandensein eines Myoms. In dem älteren Schrifttum spielen naturgemäß eine ganze Reihe von Untersuchungsmethoden eine wichtige Rolle, die inzwischen längst verlassen sind. So wurde bei Frauen öfters eine Dilatation der Urethra mit digitaler Austastung der Blase ausgeführt, was gelegentlich eine längerdauernde Inkontinenz zur Folge hatte. Zum gleichen Zweck wandte man bei Männern den lateralen Perinealschnitt an, wobei die Pars prostatica der Urethra und die Prostata in geringer Ausdehnung eingeschnitten und die Blase dann digital ausgetastet wurde (Gußenbauer). Ähnlich führte Volkmann die sogenannte Boutonnière aus, indem er vom Damm aus die Pars membranacea eröffnete und mit dem Finger durch Prostata und Blasenhals in die Blase gelangte. Auch wurde die Blase mit einem Metallkatheter oder mit einer Steinsonde untersucht. Nach Casanello scheint bei großen subserösen Myomen der sagittale Durchmesser der Blase vergrößert zu sein, denn der Schnabel der per urethram eingeführten Sonde wurde in seinem Falle wie im Falle Polaillon-Legrand unter den Bauchdecken bis in Nabelhöhe getastet. Die einfachste Methode zur Erkennung eines Blasentumors ist die auch heute noch angewandte bimanuelle Untersuchung, die Betastung von der Bauchwand und von der Vagina, bzw. vom Rektum bei Männern. In den Fällen von Jackson und Freyer wurde durch Vorfall eines Geschwulstteils aus der Vulva die Diagnose erleichtert.

Die genannten, zum Teil recht schwierigen und keineswegs

ungefährlichen diagnostischen Eingriffe sind völlig überflüssig geworden durch die in den achtziger Jahren von Nitze eingeführte Cystoskopie, die heute das wichtigste diagnostische Hilfsmittel darstellt. Sie bringt aber nur bei kavitären Tumoren Aufklärung. Wenn starke Blutungen bestehen, ist die Cystoskopie sehr schwer ausführbar. Ebenso können Tumoren, die die Kapazität der Blase stark vermindern, schon das Einführen eines Cystoskops unmöglich machen. Bestehen keine Geschwürsbildungen, Entzündungen oder maligne Entartung, so findet sich gewöhnlich das charakteristische Bild eines runden, glatten Tumors mit normalem Schleimhautüberzug. In Ultzmanns Werk „Die Krankheiten der Harnblase" ist schon 1890 das cystoskopische Bild eines Blasenmyoms wiedergegeben, aber ohne irgendwelche nähere Angaben über den Fall. Das Bild stammt aus von Antals Werk „Über die Pathologie und Therapie der Harnröhre und Blase" (Stuttgart 1888). Später wurden mehrere cystoskopische Bilder von Harnblasenmyomen beschrieben, 1901 von Freyer, 1908 von Zuckerkandl, 1910 von Blum usw. Die diagnostischen Schwierigkeiten ergeben sich zum Teil schon aus der Seltenheit der Myome und der großen Ähnlichkeit der klinischen Erscheinungen mit andersartigen Erkrankungen, insbesondere wenn die Folgezustände das Krankheitsbild beherrschen. So wurde von Blum die Wahrscheinlichkeitsdiagnose einer perivesikalen Phlegmone gestellt. Verhoogen dachte an eine akute Entzündung des perivesikalen Gewebes und Casanello vermutete in seinem Falle einen vom Becken ausgehenden Tumor. Im Falle Koll wurde die taubeneigroße, entzündlich veränderte Vorwölbung am Blasenscheitel als massives Ödem aufgefaßt. Sehr schwer ist auch häufig die Unterscheidung der Blasentumoren von Prostatatumoren. Wie schon erwähnt, werden die subserösen Myome oft für Tumoren des Uterus oder Ovariums gehalten (Polaillon-Legrand, Levings). So beschreibt Heinsius einen Fall von Myom, das nur scheinbar von der Blase seinen Ausgang nahm. Er vertrat dabei die Ansicht, daß der Tumor vielleicht vom Uterus ausgegangen und ein gestieltes, subseröses Myom gewesen sei, das sich nachträglich aus seiner Insertionsstelle gelöst habe und rings verwachsen sei. Von Paschkis wird ein ebenso interessanter wie lehrreicher Fall erwähnt:

Eine Frau erkrankte an starken Miktionsbeschwerden, schmerzhaftem Harndrang und profuser Hämaturie. Die Cystoskopie ergab, daß an der hinteren Blasenwand die Schleimhaut an umschriebener Stelle durch einen Tumor kugelig vorgebuchtet war. Durch die Operation wurde dann ein gestieltes, praecervicales Uterusmyom festgestellt, das die hintere Blasenwand vorgestülpt hatte.

Als erfolgreichste Behandlung der Harnblasenmyome hat sich die operative Entfernung erwiesen. Bei starken Hämaturien oder bei vollständiger Harnretention wird sie zu dringendster Notwendigkeit. Die subserösen Myome können in der Regel nur durch Laparotomie entfernt werden, während für die submucösen die Sectio alta als Methode der Wahl empfohlen wird. In früheren Zeiten wurde verschiedentlich bei Frauen die Sectio vesico-vaginalis ausgeführt (Jackson, Tassi, Ramsay). Nicolich entfernte ein Blasenmyom auf dem Wege der perinealen Cystotomie-Kleinere Myome können evtl. mittels der endovesicalen Methode exstirpiert werden, die in letzter Zeit auch bei Papillomen häufig Anwendung findet.

Die Prognose der Harnblasenmyome ist im allgemeinen gut, wenn die Geschwulst frühzeitig erkannt und entfernt wird. Von den 36 bekannten Fällen von reinem Blasenmyom kamen 26 zur Operation. Davon starben 3 Patienten an nachfolgender Peritonitis und 1 an Cystitis und aufsteigender Pyelitis. Eine Patientin, bei der das Myom zum Geburtshindernis geworden war, ging an den Folgen der eingreifenden Operation (Kephalotrypsie) zu Grunde. Recidive wurden nur in 2 Fällen beobachtet, die durch ungenügende Entfernung der Geschwulst zu erklären sind.

Zum Schlusse geben wir eine kurze Zusammenstellung der bis jetzt bekannten 35 Fälle von Harnblasenmyom.

1. Jackson. 1870:

40jährige Frau. Harndrang, Schmerz beim Urinieren, terminale Hämaturie, Harnverhaltung mit nachfolgendem Harnträufeln. Hervortreten eines Tumorteiles aus der Urethra unter starkem Pressen. Dilatation der Urethra und digitale Entfernung des Myoms. Tumor ist faustgroß, gelappt, gestielt und zeigt mikroskopisch die Struktur eines Uterusfibroids. Nach der Operation bestand geringes Harnträufeln.

2. Faye. 1871:

Frau mittleren Alters. Diagnose eines Tumors in abdomine schon vor 12 Jahren. Gravidität. Erschwerte Harnentleerung. Im Abdomen wird ein kindskopfgroßer, vom Uterus leicht abgrenzbarer Tumor gefühlt, der ein unüberwindliches Geburtshindernis bildet. Perforation mit nachfolgender Kephalotrypsie. Exitus einen Monat nach der Entbindung. Die Sektion ergibt eine von der hinteren Blasenwand ausgehende, periphere, mannskopfgroße Geschwulst, die den größten Teil des Eingangs zum kleinen Becken ausfüllt. Sie ist scharf begrenzt, gelappt und uneben an der Oberfläche, von fast fibröser Konsistenz und hat nach unten einen

eigroßen, längs der Urethra verlaufenden Auswuchs. Die Schnittfläche ist glatt, grauweiß, glänzend, mit einigen hellroten Stellen, durchsetzt von gelblichen, deutlich Fettentartung zeigenden Flecken. Histologisch: Fibromyom.

3. Volkmann. 1876:

54jähriger Mann. Brennen in der Glans penis, Harndrang, Anfälle von Strangurie und Ischurie, terminale Hämaturie. Unter heftigem Pressen Entleerung einer Menge faseriger, bis daumendicker Fleischfetzen, die histologisch myomatöse Struktur haben. Die bimanuelle Untersuchung ergibt einen harten, im oberen Teil der Blase hin und her ballotierenden Tumor. Mittels der Boutonnière wird vom Damm her die Blase digital ausgetastet und der genaue Sitz der Geschwulst festgestellt. Durch Epicystotomie Entfernung eines zitronengroßen, dunkelblauroten Tumors, auf dessen Oberfläche prall gefüllte, ektatische Venen verlaufen. Der kurze, fingerdicke Stiel inseriert sich am Vertex. Der Tumor ist weich-elastisch, von grobhöckeriger Oberfläche und zeigt eine kleine gangränöse Stelle. Mikroskopisch: Reines Myom mit bindegewebiger Hülle und normaler Schleimhaut. In der Umgebung des gangränösen Geschwürs sind die Muskelfasern mit Fettkörnchen angefüllt oder selbst in Zerfall begriffen. Patient stirbt nach 3 Tagen an Peritonitis.

4. Belfield I. 1881:

Zufälliger Sektionsbefund bei einer 50jährigen Frau. An der linken Hälfte des Fundus der kontrahierten Blase findet sich an der Außenfläche ein etwa nußgroßer, derber, faseriger, scharf begrenzter Tumor mit glatter Oberfläche. Er ist im lockeren, paravesicalen Zellgewebe eingebettet, mit 4 dünnen, muskulären Strängen mit der Muskularis der Blase verbunden.

Mikroskopisch: Reines Myom.

5. Belfield II. 1881:

Sektionsbefund: 74jähriger Mann. Die Harnblasenmuskulatur ist stark hypertrophiert. Unter der linken Uretermündung findet sich ein submucöser, knolliger, ausschälbarer Tumor, der von normaler Blasenschleimhaut bedeckt ist und einen Durchmesser von 7 cm hat. Mikroskopisch: Reines Myom. Daneben besteht linksseitige Dilatation des Ureters und Hydronephrose, die durch den nahen Sitz des Tumors zu erklären ist.

6. Tassi. 1886:

25jährige Frau. Vor 5 Jahren Miktionsbeschwerden, häufige Harnverhaltung, terminale Hämaturie, dann wieder monatelang

keine Beschwerden. Kurz nach der 1. normalen Schwangerschaft treten plötzlich starke Hämaturien auf. Unter starkem Pressen wird ein taubeneigroßer, ovoider Stein entleert. 2 Jahre lang (2. normale Schwangerschaft) ganz ohne Beschwerden. Dann treten plötzlich wieder starke Hämaturien und Schmerzen im Unterleib auf. Der durch die dilatierte Urethra eingeführte Finger fühlt einen harten, elastischen, schmerzhaften, kleinapfelgroßen Tumor, der an der Hinterwand rechts vom Trigonum breitbasig aufsitzt. Gleichzeitig wird ein hühnereigroßer, leicht beweglicher Stein getastet. Mittels Cystotomia vaginalis werden Tumor und Stein entfernt. Vollständige Heilung. Die Geschwulst zeigt starke Vaskularisierung und bietet mikroskopisch das Bild eines Fibromyoms.

7. Polaillon et Legrand. 1888:

50jährige Frau. Seit 18 Monaten Schwere und Schmerzen im Unterbauch. Starke Volumenszunahme des Leibes. Die Palpation ergibt einen beweglichen, runden Tumor von glatter Oberfläche, der vom Uterus gut abzugrenzen ist. Es wird ein Ovarialtumor oder ein gestieltes Uterusmyom angenommen. Laparotomie, Unterbindung des Stieles, Entfernung des 3200 g schweren, runden, glatten Tumors, der außer der Vorderfläche ganz von Peritoneum überzogen ist.

Mikroskopisch: Myom mit wenig Bindegewebe. Nach 12 Tagen Abstoßung des Stielrestes, danach an dieser Stelle Urinentleerung und Fistelbildung. Exitus nach 40 Tagen an Lungentuberkulose. Die Sektion zeigt, daß das Myom von der vorderen Blasenwand ausging.

8. Gibbons and Parker. 1888:

18jährige Frau. Seit 6 Monaten Schmerzen beim Zurückhalten des Urins, später Inkontinenz, schmerzhafte Schwere im Darm. Der Harn zeigt geringe Blutbeimengung und eiterigen Bodensatz. Durch bimanuelle Untersuchung wird ein teils glatter, teils gelappter, taubeneigroßer Tumor festgestellt. Digitale Austastung der Blase durch die dilatierte Urethra. Der Tumor ist von fester Konsistenz und sitzt breitbasig am Übergang vom Boden zur linken Wand der Blase. Sectio alta. Abtragung der roten, gutbegrenzten Geschwulst mittels galvanokaustischer Schlinge.

Mikroskopisch: Reines Myom. Glatte Heilung.

9. Nicolich. 1889:

47jähriger Mann in schlechtem Ernährungszustand. Seit einem halben Jahr Tenesmus, häufige Hämaturie. Eine Verdickung der Blasenwand wird vom Anus aus getastet. Katheterismus o. B.

Perinealschnitt. Zuerst digitale Austastung der Blase, die einen walnußgroßen, zottigen, der rechten Blasenwand breitbasig aufsitzenden Tumor feststellt. Mit Volkmannscher Curette und Fingernagel wird er entfernt.

Mikroskopisch: Fibromyom. Heilung der Wunde. Wegen Verschlechterung des Allgemeinzustandes und erneuter heftiger Schmerzen Wiedereröffnung und Drainage der Perinealwunde. Exitus. Sektion ergibt Vereiterung der rechten Niere, chronische Pyelitis und Cystitis, Hypertrophie der rechten Blasenwand.

10. Naumann. 1890:

46jähriger Mann. Seit Jahren terminale Hämaturie, besonders stark in den letzten 5 Monaten. Guter Allgemeinzustand. Durch einen Metallkatheter wird eine leichte Rauhigkeit der Blasenwand festgestellt, danach starke Blutungen. Sectio alta. Ein faustgroßer, an der Oberfläche zottiger, derber Tumor, der an der hinteren Blasenwand und dem Trigonum sitzt, wird mit der Curette stückweise entfernt, bis die Blasenwand sich glatt anfühlt. Heilung.

Mikroskopisch: Fibromyom.

11. Warholm. 1893:

28jährige Frau. Peripherer, nußgroßer Tumor an der vorderen Blasenwand. Laparotomie. Zweidrittel der vorderen Blasenwand werden reseziert und mit dem Tumor exstirpiert. Glatte Heilung.

Mikroskopisch: Leiomyom.

12. Terrier und Hartmann. 1895:

60jährige Frau. Seit 1 Jahr schmerzhafte Miktionsbeschwerden, Harndrang, Hämaturie, später Harnträufeln. Die bimanuelle Untersuchung ergibt einen hühnereigroßen, harten, runden Tumor der Blase. Katheterismus o. B. Sectio alta. Der breitbasige, im Trigonum aufsitzende Tumor und 2 neben diesem sitzende kleine, etwa nußgroße Knötchen werden enukleiert. Mikroskopisch: Reine Myome. Heilung.

Nach einem Jahre wieder dieselben Miktionsbeschwerden und Hämaturie. Bimanuelle Untersuchung stellt einen runden, harten, mandarinengroßen Tumor fest. 2. Sectio alta: Zerstückelung und Enukleation des von fibrinösem Detritus bedeckten Tumors. — Mikroskopisch: Reines Myom.

Nach 4 Monaten Fistelbildung. Wieder schmerzhaftes Urinieren. Bei Palpation des Abdomens wird eine gelappte, harte Tumormasse bis zweifingerbreit unter dem Nabel gefühlt. 3. Sectio alta: Entfernung der breitbasigen Neubildung an der linken hinteren

Blasengegend. Fistelbildung. Ulceration der Narbe, in der der ulcerierte Tumor erscheint. Absonderung von stinkendem Eiter. Kachexie, Tod. Die Sektion zeigt Tumormassen, die die ganze untere Hälfte des Abdomens bis zum Nabel einnehmen und von Peritoneum überzogen sind. Perforation von der Blasenhöhle in die Bauchhöhle, umschriebene Peritonitis. Mikroskopisch: Reines vom Fundus ausgehendes Myom.

13. Marchand. 1895:

36jähriger Mann. Seit einem Jahr Schmerzen beim Stuhlgang und Urinieren. Hämaturie. In der Höhe der Samenblasen findet sich ein kleiner, etwas druckempfindlicher Knoten. Seit einem Monat starke Abmagerung. Es besteht Lungentuberkulose. Sectio alta: Exstirpation eines gestielten, festen, glatten Tumors der vorderen Blasenwand. Mit ihm werden Trümmer von falschen Membranen entfernt, ähnlich der Wand von Tbc.-Abszessen. Heilung. Tumor ist 6 cm lang, 4 cm breit und 2 cm dick.

Mikroskopisch: Myom. — Exitus nach 6 Monaten an anderer Ursache. Autopsie: Keine Recidive.

14. Verhoogen. 1895:

23jähriger Mann. Seit 5 Jahren quälender Tenesmus und Druck auf das Rektum. Verhoogen nimmt eine akute Entzündung des perivesikalen Gewebes an. Die Operation — zweizeitige Laparotomie — ergibt einen von der Hinterwand der Blase ausgehenden, subserösen, endoperitoneal entwickelten Tumor. Mikroskopisch: Myom. Exitus nach 4 Tagen an Peritonitis.

15. Karström. 1895:

50jährige Frau. An der hinteren Blasenwand wird eine submucöse, breitbasig aufsitzende Geschwulst festgestellt. Mittels Cystotomia vaginalis wird der Tumor mit galvanischer Schlinge abgetragen. Mikroskopisch: Myom. Glatte Heilung.

16. Riegel. 1899:

Sektionsbefund einer an Urämie verstorbenen 20jährigen Frau. Die ganze Blasenhöhle wird von einem submucösen ovalen Tumor ausgefüllt. Ein zweiter Tumor findet sich mit einer Breite von 6 cm breitbasig der Blase von außen aufsitzend. Mikroskopisch: Reines Myom. Außerdem besteht Dilatation beider Ureteren und Nierenbecken mit beginnender Hydronephrose.

17. Freyer. 1902:

24jährige Frau. 3 Monate lang starke Hämaturie ohne Unterbrechung. Miktionsbeschwerden, Anfälle von Harnverhaltung.

Durch Abtasten von der Vagina aus wird eine Geschwulst in der Blase festgestellt. Durch starkes Pressen beim Urinlassen tritt Prolaps eines Geschwulstteiles in die Vulva ein. Die Cystoskopie ergibt einen breitbasig auf dem Trigonum sich erhebenden großen runden Geschwulstknoten. Seine Oberfläche ist glatt, mit normaler Schleimhaut bedeckt, über die hier und dort eine breite Vene zieht. Keine Geschwürsbildungen sichtbar. Hinter dem Tumor die normale linke Uretermündung zu sehen. Wegen der starken Blutung sofortige Operation. Sectio alta. Enukleation des 9 englische Unzen schweren Tumors. Mikroskopisch: Fibromyom. Glatte Heilung.

18. Casanello. 1903:

Im Unterbauch eine Resistenz, die für einen vom Becken ausgehenden soliden Tumor gehalten wird. Der Schnabel der per urethram eingeführten Metallsonde wird unter den Bauchdecken bis in Nabelhöhe getastet. Die Laparotomie ergibt einen subserösen, von der Blasenwand ausgehenden Tumor. Vor der Exstirpation Unterbindung der Arteria iliaca. Resektion der Blasenwand, auf der der Tumor sitzt. Mikroskopisch: Myom.

19. Kraske. 1904:

Älterer Mann. Seit einigen Monaten terminale Hämaturie. Cystoskopie ergibt eine taubeneigroße, halbkugelige, am Blasenboden sitzende Geschwulst mit dünnem, stark injiziertem, gefäßreichem Schleimhautüberzug. Sectio alta. Der derbe, breitbasig aufsitzende Tumor wird mit der Zange gefaßt und flach abgetragen, die Wundfläche kauterisiert. Nachblutungen, Fistelbildung. Nach 1 Jahr nochmalige Blaseneröffnung, Entfernung eines weiteren Geschwulstteiles und mehrerer Phosphatsteine. Mikroskopisch: Myom. Vollständige Heilung.

20. Kusnetzky. 1905:

Fall eines riesigen, gutartigen Blasenmyoms mit einem Gewicht von 9200 g.

21. Zuckerkandl. 1908:

35jähriger, anämischer Mann. Seit Jahren vermehrte Harnfrequenz, oft zwingender Harndrang, Schmerzen, Dysurie, anfangs terminale, dann totale Hämaturie. Durch die Bauchdecken mit Hilfe der bimanuellen Untersuchung und mit der Steinsonde ein derbelastischer Tumor in der Harnblase zu fühlen. Cystoskopie in Narkose: Tumor drängt die vordere Blasenwand kugelig vor, die bedeckende Schleimhaut zeigt stark dilatierte Venen. Sectio alta. Herausschälung des mannskopfgroßen Tumors. Heilung. Tumor hat

deutlich gelapptes Aussehen und derbe Konsistenz. Mikroskopisch: Leiomyom mit bindegewebiger Kapsel und normaler Schleimhaut. An manchen Stellen vermehrtes Bindegewebe.

22. Paschkis. 1908:

Zufälliger Obduktionsbefund bei einer älteren Frau, die nie Beschwerden von seiten der Blase hatte. In einer sonst normalen Blase findet sich ein submucöses, erbsengroßes, wenig prominierendes Knötchen. Mikroskopisch: Glatte Muskelfasern, die in allen Richtungen verlaufen und zu Bündeln angeordnet sind. Das Knötchen ist in einer schmalen, aus lockerem, gefäßreichem Bindegewebe bestehenden Hülle eingekapselt, kein Blasenepithel.

23. Levings. 1909:

Fall von Myofibrom der Blase, welches ein Uterusmyofibrom vortäuscht.

24. Blum. 1910:

21jähriger Mann. Seit 3 Wochen starke Hämaturie. Mit größter Anstrengung Entleerung geronnenen Blutes. Cystitis, häufiges schmerzhaftes Urinieren, Blasenkrämpfe. Schwerste Anämie, Fieber. Bimanuelle Untersuchung: Über der Prostata schmerzhafte Resistenz. Cystoskopie: Blasenscheitel vorgestülpt mit eiterigem Ulcus. Vermutung eines Fremdkörperdurchbruchs vom Darm in die Blase. Sectio alta (zweizeitig): Faustgroßer Tumor, an der hinteren Blasenwand kugelig frei ins Blasenlumen hängend, wird nach Probeexcision entfernt, der daumendicke, um 360 Grad gedrehte Stiel mit dem Thermokauter durchtrennt. Heilung. Der Tumor ist knorpelhart, grobhöckerig, zum Teil von nekrotischen Schleimhautfetzen bedeckt und besteht aus einzelnen Knollen bis zu Nußgröße. Mikroskopisch: Myom mit spärlichem Bindegewebe, nur in der Peripherie und am Stiel stärkere Ausbildung von Bindegewebe.

25. Heitz-Boyer und Doré. 1910:

Mann mittleren Alters. Starke Hämaturie. Operation. Exstirpation eines gestielten, submucösen Tumors mit Schleimhautnekrosen. Mikroskopisch: Fibromyom mit Höhlenbildungen.

26. Götzl. 1912:

Tumor der Blase, mikroskopisch: Leiomyom.

27. Sefirow.

Gestieltes Fibromyom der Harnblase. Erwähnt bei Figurnoff 1922 und Kostjurin 1925.

28. Figurnoff. 1922:

Miktionsbeschwerden, Harnstrahlunterbrechung. Patient war zur Beendigung des Urinierungsaktes gezwungen, einen Lagewechsel vorzunehmen. Operation. Entfernung einer submucösen, in der Nähe des Sphinkters sitzenden Geschwulst. Mikroskopisch: Fibromyom mit Höhlenbildungen, die mit schleimig-gallertigen Massen angefüllt waren. Die Wand dieser Höhlen besteht aus formlosen Massen mit kernlosen Zellen und dünnen Fasern und ist nicht mit Epithel ausgekleidet.

29. Kostjurin. 1925:

44jähriger Mann. Seit 2 Jahren Miktionsbeschwerden, Unvollständigkeit der Harnentleerung, Harndrang, plötzliches Unterbrechen des Harnstrahls. Keine Hämaturie. Cystoskopie: Kirschgroße Geschwulst breitbasig auf dem vorderen Teil des Harnblasensphinkters mit normaler Schleimhaut. Operation. Entfernung der kegelförmigen Geschwulst, die von der Muskelschicht des inneren Sphinkters ausgeht, sowie zweier erbsengroßer Drüsen an der Tumorbasis. Der Tumor fällt während der Exstirpation zusammen, da er teilweise aus Höhlen besteht, welche platzen. Mikroskopisch: Reines Fibromyom mit Drüseneinschlüssen. Es finden sich zahlreiche unregelmäßige, fleckige Höhlen, die mit einschichtigem, kubischem Plattenepithel, stellenweise auch zylindrischem Epithel bekleidet und mit klarer, serös-schleimiger Flüssigkeit angefüllt sind. F. hält sie für aberrierte Prostatadrüsen.

30. Bovin. 1926:

19jährige Virgo. Gänseeigroßer, gelappter Tumor der vorderen Blasenwand. Operation. Ausschälung der Geschwulst mit gutem Erfolg. Mikroskopisch: Myom.

31. Burlakow. 1927:

21jährige Frau. Faustgroße Geschwulst mittels Sectio alta entfernt. Die Neubildung zeichnet sich durch expansiven, zentralen Wuchs aus, der die Schleim- und Unterschleimhaut der Blase zerdrückt und atrophiert. Mikroskopisch: Leiomyom.

32. Stevens. 1928:

59jähriger Mann. Seit mehreren Wochen Blut im Urin, sowie vermehrte Häufigkeit der Miktionen. Cystoskopie: An der vorderen Blasenwand eine runde Masse unter normaler Schleimhaut ohne Zusammenhang mit der Prostata. Auch durch bimanuelle Untersuchung Tastung des Tumors. Wegen Verdachtes auf Malignität durch suprapubische Cystotomie entfernt. Durchmesser 3 cm, breiter Stiel. Histologisch: Leiomyom.

33. De Berne-Lagarde. 1929:

Wegen vollständiger Harnverhaltung bei einer Frau sofortige Operation. Sectio alta. Ein gestielter, ins Cavum der Blase gewachsener kleiner Tumor, der sich beim Harnlassen in die Urethra eingepreßt und so zu kompletter Retention geführt hatte, wird entfernt. Heilung. Mikroskopisch: Myom.

34. Wershup. 1929:

42jährige farbige Patientin. Cystoskopisch wird Harnblasentumor festgestellt. Benigne Form angenommen. Operation. Der am Trigonum nahe am linken Ureterostium aufsitzende Tumor wird exstirpiert. Ausgang in Heilung. Mikroskopisch: Leiomyom.

35. Krinke. 1931:

Bei einer gynäkologischen Operation wird zufällig ein mandarinengroßer Tumor in der vorderen Blasenwand entdeckt, der von Blasenschleimhaut überzogen ist. Wird vom Cavum Retzii angegangen, wobei die Blasenwand in doppelter Schicht verschlossen wird. Mikroskopisch: Myom.

Literaturverzeichnis.

1. Albarran: Les tumeurs de la vessie. Paris (Steinheil) 1892.
2. von Antal: Über die Pathologie und Therapie der Harnröhre und Blase. Stuttgart 1888.
3. Belfield: Zur Kenntnis der Myome der Harnblase. Wiener Medizin. Wochenschrift 1881, Nr. 12, S. 326. Sektionsberichte.
4. de Berne-Lagarde: Rétention d'urine complète chez la femme par myome pediculé de la vessie. (Soc. franc. d'urol., Paris, 18. 3. 29) J. d'urol. 27, S. 314—317, 1929. — Referat-Zeitschrift für urol. Chirurg. Band 28, Heft 4 und 5. Referatenteil S. 256.
5. Blum, V.: Das Myofibrom der Harnblase. 1910. Fol. Urolog. Bd. 5, Heft 5. — Zur Pathologie und Therapie der Blasentumoren, Zeitschrift für Urol. Band III, 1909.
6. Bovin, E.: Demonstration of myoma of the bladder. (Obstetr. a. gynecol. sect., Stockholm, 5. 3. 1926.) — Acta obstetr. et gynecol. scandinav. 1927, Band 6, Heft 2, S. 194—196. — Hygiea (Stockholm) 90, 664—665. 1928. — Ref. Zeitschrift für urolog. Chirurg. „Referate" Band 24, 1928, S. 418.
7. Burlakow, M.: Zur pathologischen Anatomie und Klinik der primären Myome und Sarkome der Harnblase. (Chir. Klin. Simferopol) Ukrainsky mediciny archiv 1927. Band 1, Heft 1, S. 39—62. — Ref. Zeitschrift für urolog. Chirurg. „Referate" Band 24, S. 418. 1928.
8. Casanello: Contribution anatomo-pathologique et clinique à l'étude des tumeurs à fibres musculaires lisses de la vessie. Annales des maladies des organes génito-urinaires. 1903.
9. Cattani: Archiv per le Scienze mediche. VII. 1884.
10. Egger, Oskar: Über Blasengeschwülste. 1921. Zeitschrift für urol. Chirurg. Band 6, Heft 3 und 4, S. 175.
11. Eve, Frederic S.: Transact. path. society, London. 1885. A 36 S. 284.
12. Faye, Christiania: Von der Harnblase ausgehendes großes Fibromyom im großen und kleinen Becken als Geburtshindernis, Tod. Nord. med. Ark. Band 32, Nr. 10, 1871. — Schmidts Jahrbuch Band 153.
13. Figurnoff, K. M.: Zur Frage über die Pathologie und Behandlung der Harnblasenfibromyome. Novy chirurgitschewski archiv 2, Heft 1. 1922.
14. Freyer: Myoma of the bladder weighing 9 ounces. British gynaec. journ. Vol. 69. 1901. — Schmidts Jahrbuch 1906.
15. von Frisch, A.: Die operative Behandlung der Blasengeschwülste und ihre Erfolge. Ergebnisse der Chirurgie und Orthopädie (Küttner) Band III. Springer 1911. — Bericht über 300 operierte Blasentumoren. Wien. klin. Wochenschrift 40, 1907.

16. Gibbons, R. A.,und Parker, R. W.: Case of tumor (Myoma) of the bladder removed by galvanocautery through a dilated urethra combined with suprapubic incision. Transact of the clinical society of London. 1888 t. 21 S. 58.
17. Götzl: Ein Leiomyoma vesicae. Zeitschrift für urol. Chirurg. 1912. Zeitschrift für Urol. Band 6, Nr. 5. — Prager Med. Wochenschrift 1912.
18. Gussenbauer: Exstirpation eines Harnblasenmyoms nach vorausgehendem tiefen und hohen Blasenschnitt. Langenbecks Archiv, Band 17, 1875. S. 411.
19. Heinsius: Scheinbar von der Blase ausgegangenes Myom von eigenartiger Topographie. (Ges. für Geburtshilfe und Gynäk. Berlin, Sitzung vom 24. 2. 1922.) — Zeitschrift für Geburtsh. und Gynäk. Band 86, Heft 1, S. 150—151. 1923.
20. Heitz-Boyer und Doré: Tumeurs musculaires glisses de la vessie. Ann. de med. Tom. 11, Nr. 22—24.
21. Higgins, Charles Clair.: Benign tumours of the bladder. (Cleveland Clin.) Ann. Surg. 93, 886—890.
22. Hryntschak, Th.: Sitzung der Wiener Urol. Gesellschaft vom 20. 5. 1920. Zeitschrift für urolog. Chirurg. Band 6, S. 126.
23. Hüsler: Beiträge zur Lehre von den Harnblasengeschwülsten im Kindesalter. Jahrbuch für Kinderheilkunde 1905.
24. Jackson, A. R.: Boston med. Journal, 25. August 1870.
25. Joseph, E.: Geschwülste der Blase. Handbuch der Urologie V. Band, S. 169.
26. Harström: Nybildningar i urinblasan. Hygiea 1895, Nr. 1.
27. Kidd, Frank: Angeiomyoma of the bladder removed and operation. Prov. of the roy. soc. of med. Vol. 15, Nr. 8, Sect. of urol. p. 31.
28. Koll, Irvin S.: Fibroids of the urinary bladder with report of a case. Journ. of urol. Band 9, 1923. Nr. 5, S. 453—460. — Ref. Zeitschrift f. urol. Chirurg. „Referate" Band 14, S. 226. 1924.
29. Kostjurin, W. S.: Über Fibromyome der Harnblase. Zeitschrift für urol. Chirurg. Band 18, Heft 3 und 4, S. 197, 1925.
30. Kusnjetzki, P. W. und D. P.: Ein Fall einer riesigen gutartigen Geschwulst der Harnblase. Russki chir. Archiv 1905, H. 3. — Ref. Zeitschrift J. B. 1905. 142.
31. Küster: Über Harnblasengeschwülste und deren Behandlung. Volkmanns Sammlung. Klin. Vortr. Nr. 267/268. 1886.
32. Kraske: XXXIII. Kongreß für Chirurgie 1904. Zentralblatt für Chirurgie 1904, S. 122.
33. Krinke, Ilse: Ein Fall von Blasenmyom (Univ.-Frauenklinik, Breslau). Zentralblatt für Gynäk. 1931, 1556—1558. — Ref. Zeitschrift für urol. Chirurg. Band 33, Heft 1 und 2, 1931. Referatenteil S. 82.
34. Latzko: Wiener Urol. Gesellschaft, 29. November 1922. — Zeitschrift für urol. Chir. Originalien, 13. Band, 1923.
35. Levings: A case of myofibroma of the bladder simulating an uterine myofibroma. Americ. journ. Dermatol. and Genito-urin. Diss. St. Louis 1909.
36. Lexer: Deutsche med. Wochenschrift Nr. 42, 1904.

37. Mackenzie, David, and Chase, W. H.: Rhabdomyosarkoma of the urinary bladder with metastases. Journ. of Urol. 19, Heft 3. — Ref. Zeitschrift für Urol. 1928, Band 22, Heft 12, S. 1000.
38. Maingot, Rodney: Fibroma of the urinary bladder. (Roy. Waterloo Hosp.) British med. Journ. Nr. 3566, 850. 1929. — Ref. Zeitschrift für urol. Chir. Band 28, Heft 4 und 5, Referatenteil 3. 307.
39. Marchand, Gerard: Beitrag zur Kasuistik der Blasentumoren. Archiv für klin. Chir. 1878.
40. Mönckeberg: Über heterotope mesodermale Geschwülste am unteren Ende des Urogenitalapparates. Virchow. Arch. 187, 1907.
41. Munves, Chassia: Zur Statistik und Kasuistik der Blasensarkome, Zeitschrift für Urol. 2. 1910.
42. Naumann, G., Helsingborg: Fall von Fibromyom der Blase, Abtragung, Heilung. Hygiea 1890 Nr. 12, S. 439. — Referat: Jahresbericht über die Leistungen und Fortschritte in der gesamten Medizin 1890. Berlin A 2 S. 496.
43. Nicolich, Giorgio: Relazione di alcuni casi di tumori della vesica orinaria. Rivista veneta di science mediche, Venetia 1889, A 11 S. 334.
44. Nitze: Lehrbuch der Cystoskopie. 2. Aufl., Wiesbaden 1907.
45. Paschkis, R.: Beiträge zur Kasuistik der Myome der Harnwege. Folia urologica, Band II, Nr. 4, S. 450. 1908.
46. Pavone: Il Policlinico 1898/99.
47. Pilliet-Dupuy: Bull. de la société anat. de Paris 1892, S. 491.
48. Pollailon et Legrand: Enorme myome de la vessie pris pour une tumeur solide. Ann. des malad. des org. génito-urinaires Paris 1888, S. 604.
49. Ramsay: Myoma of the bladder. Philadelphia Med. Journal 1900.
50. Riegel: Inauguraldissertation, Gießen, 1899.
51. Röder: Deutsche med. Wochenschrift 1904. S. 485.
52. von Rothe, A.: Über ein mannskopfgroßes Myom der Harnblase. Inaug.-Dissertation, Freiburg, 1905.
53. Rumpel, Berlin: Über kindliche Blasentumoren. Deutsche med. Wochenschrift 1908, Nr. 43, nach Referat v. L. Manasse. Zeitschrift für Urologie Band III, Heft 5. S, 477.
54. Sefirow, O. W.: Tumoren der Harnblase. Chirurgica Band 15. 1909.
55. Shattok, S. G.: Rhabdomyoma of urinary bladder. The Lancet 1909.
56. Socin: Verkalktes Myom der Blase. Jahresbericht der chir. Abteilung des Spitals zu Basel 1873.
57. Stadler: Beiträge zur pathologischen Anatomie und allgemeinen Pathologie, Band 53, Heft 2.
58. Stevens, A. R.: Leiomyoma of the urinary bladder. Report of case. Journ. of Urolog. 19. Heft 3. — Ref. Zeitschrift für Urolog. 1928. Band 22, Heft 12, S. 1001.
59. Stumpf: Über Bau und Wachstum eines Rhabdomyoms der Harnblase. Zentralblatt für Chir. 50, 1911.
60. Sulleras, Pages Juan: Teilresektion der Blase wegen Myoepitheliom der oberen Wand. Semana med. Jg. 28, Nr. 19, p. 553.
61. Tassi, E.: Bulletino della reale Academia medica di Roma anno 12. 1886. S. 296.

62. Terrier und Hartmann: Contribution à l'étude des myomes de la vessie. Revue de Chir. 1895, Band 15, Nr. 3.
63. Thompson: Die primären Tumoren der Harnblase. (Deutsche Ausgabe) Wien 1885.
64. Ultzmann: Die Krankheiten der Harnblase. Deutsche Chir. Lieferung 52, 1890.
65. Verhoogen: Ein seltener Fall von Blasenmyom. Zentralblatt für die Krankheiten der Harn- und Sexualorgane. Band VI, 1895. — Neoplasmes de la vessie. Encyclopédie franc. d'urologie 4. 1921. S. 451.
66. Vincenti, Livio: Rhabdomyoma della vesica. Rivista clinica di Bologna 1887.
67. Virchow, Rudolf: Die krankhaften Geschwülste. 1863. Band 3, S. 121.
68. Volkmann: Exstirpation eines stark citronengroßen, polypösen Myoms der Harnblase. Arch. für klin. Chir. Band 19, 1876, S. 682.
69. Warholm: Ein Fall von excentrischem Myom der vorderen Blasenwand. Hygiea 1893.
70. Wendel, Walter: Beiträge zur Lehre von den Blasengeschwülsten. Mitteilungen aus dem Grenzgebiet der Medizin und Chir. Band 6, Heft 1 und 2, 1900.
71. Wershub, L. P.: Leiomyoma of the urinary bladder. (Dep. of Urol., New-York, Homeopath. Med. Coll. a Flower Hosp. New-York.) Amer. J. Surg. 7, 280—282. 1929. — Ref. Zeitschrift für urol. Chir. Band 29, Heft 1 und 2, Referatenteil S. 121, 1930.
72. White, H. P., Winsbury: Tumour removed from a child's bladder. (Sect. of urol., London, 23. 5. 1929) Proc. roy. Soc. Med. 22, S. 1382 (1929). — Ref. Zeitschrift für urol. Chir. Band 29, Heft 1 und 2, 1930.
73. Wulff, Paul, Dr.: Zur Behandlung der gutartigen Blasentumoren. Zeitschrift für urol. Chir., Band X, 1922, S. 137.
74. Zuckerkandl: Blasenmyom. — Ref. Wiener klin. Wochenschrift 1908.

Zum Schlusse erfülle ich die angenehme Pflicht, Herrn Stadtobermedizinalrat Dr. Heinrich Müller zu Mainz für die freundliche Überlassung der Arbeit und seine Anregungen und Ratschläge bestens zu danken.

Auch Herrn Professor Dr. Herzog bin ich für die Annahme und Durchsicht der Arbeit zu großem Danke verpflichtet.

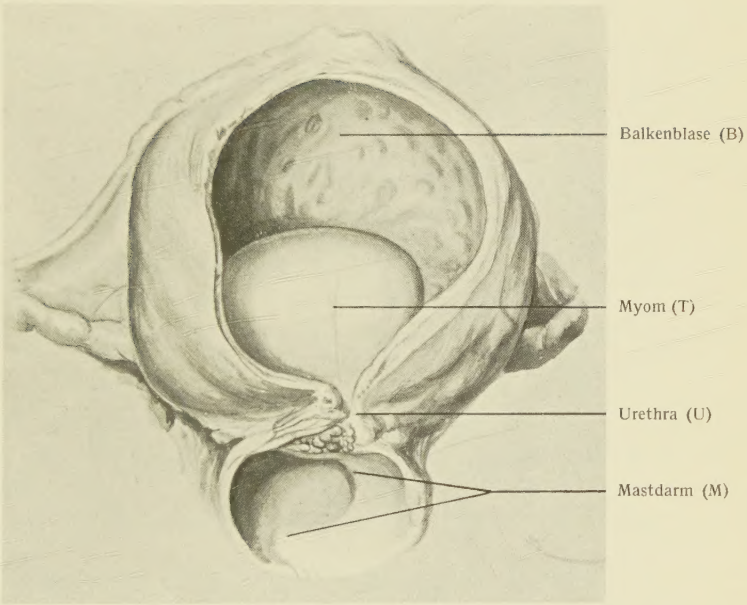

Auf dem Blasenboden unmittelbar hinter der Ausmündungsstelle der Urethra (U) wölbt sich der Tumor (T) vor. Oben Balkenblase (B). Auf dem Bilde unten der Mastdarm (M).

Lebenslauf.

Am 3. August 1906 wurde ich, Karlheinz Wagner, als Sohn des damaligen praktischen Arztes Dr. Heinrich Wagner zu Hungen geboren.

Von Ostern 1914 bis Ostern 1920 besuchte ich die Realschule zu Butzbach, dann bis 1923 das Realgymnasium zu Darmstadt und trat in diesem Jahre in das Realgymnasium Gießen über, wo ich im Februar 1925 die Reifeprüfung bestand. Ich widmete mich hierauf dem Studium der Medizin an den Universitäten Heidelberg und Gießen und bestand im Herbst 1927 die „ÄrztlicheVorprüfung". Danach setzte ich meine Studien an den Universitäten München und Wien fort und kehrte dann wieder nach Gießen zurück, wo ich im Februar 1931 die „Ärztliche Staatsprüfung" ablegte.

Vom 1. Februar bis 1. Juli 1931 war ich als Medizinalpraktikant an der Medizinischen Klinik in Gießen tätig und arbeitete dann 7 Monate am Pathologischen Institut des Städtischen Krankenhauses Mainz.

Im Februar 1932 erhielt ich die Approbation als Arzt. Seit dieser Zeit bin ich als Volontärassistent an der Universitäts-Nervenklinik in Frankfurt a. M. beschäftigt.